Sphenoparietal sinus, revisited

寺田　愛子
Aiko Terada

大阪市立総合医療センター　脳神経外科・脳血管内治療科　寺田愛子
Department of Neurosurgery, Neuro-intervention, Osaka City General Hospital

Key word: Sphenoparietal sinus, sinus of the lesser sphenoid wing, sinus of Brescet

はじめに

“Sphenoparietal sinus”は 19 世紀初頭に Gilbert Breschet により初めて lesser sphenoid wing の下方に沿って存在する静脈洞として解剖アトラスでしめされ，のちに“sinus of Breschet”として知られるようになった．古典的には 硬膜静脈や板間静脈から分枝をうけ，cavernous sinus (CS) へ流入する静脈洞とされていたが[1]．その後，様々な解剖学的文献で“sphenoparietal sinus”は，superficial middle cerebral vein (SMCV) と合流すると記載されるようになり[2–4]，多くの脳神経外科医は，SMCV の CS への流出静脈洞として認識されるようになった．ところが，近年神経放射線科医である San Millán Ruíz らは，古典的“sphenoparietal sinus“ は，ひとつの静脈洞ではなく，硬膜・板間静脈の連続である parietal portion と lesser sphenoid wing にそった sphenoid portion の硬膜静脈洞の独立したふたつの硬膜静脈構造からなると指摘し，さらには SMCV が“sphenoparietal sinus”に合流することはないとした[1]．　“Sphenoparietal sinus”は SMCV の流出静脈洞と信じている脳神経外科医からは理解しがたく，また，SMCV の流出路の分類にも影響することとなる．“Sphenoparietal sinus”という名称が意味する複数の概念とその変遷をふまえて，“sphenoparietal sinus”とは何か，SMCV と合流することはあるのか，lesser sphenoid wing 周囲の静脈発生をもとに考察する．また，lesser sphenoid wing 部の dural arteriovenous fistula (DAVF) の診断について考察する．

“Sphenoparietal sinus”の概念とその変遷

Sinus of Breschet = 古典的“sphenoparietal sinus”

Lesser sphenoid wing 部の静脈洞は，19 世紀初頭，Breschet による解剖アトラスで初めて示されたが，その解説文は完成しておらず，また，公に出版されたものではなかった．その後，Cruveilhier により「頭蓋底の前内側縁に存在する，横方向に CS にむかって走行する血管溝をみたす静脈洞で，頭蓋骨や硬膜，側頭骨の板間静脈からの分枝が流入する」と表記された．その文献では，Breschet のイラストにおいて，lesser sphenoid wing の下方の静脈構造から硬膜・板間静脈をふくむ部位を“sphenoparietal sinus”と示しており，Breschet のどのイラストにも，この静脈洞が脳静脈と合流するものはなかった[1] (Figure 1)．この静脈洞が，古典的な”sphenoparietal sinus”の定義であり，”the sinus of Breschet”として知られるようになった．

SMCV の流出静脈洞としての“sphenoparietal sinus”

その後，放射線学的・外科的解剖の検討により， SMCV が“sphenoparietal sinus”に流出する，あるいは合流することがあると報告されるようになった[2–4]．1963 年に報告された Wolf らの血管撮影検査による解剖

学的検討[2]では，本来は硬膜・板間静脈の延長とされている“sphenoparietal sinus”が，頚動脈撮影では希釈されることなく，SMCV から描出されることから，少なくとも機能的には SMCV の流出路がその本質となっていることを強調している. 以後, 現在にいたるまで, 多くの脳神経外科医によって，“sphenoparietal sinus”という用語が意味する血管構造は SMCV の流出静脈洞のひとつとして認識されるようになった[5–9].

Figure 1

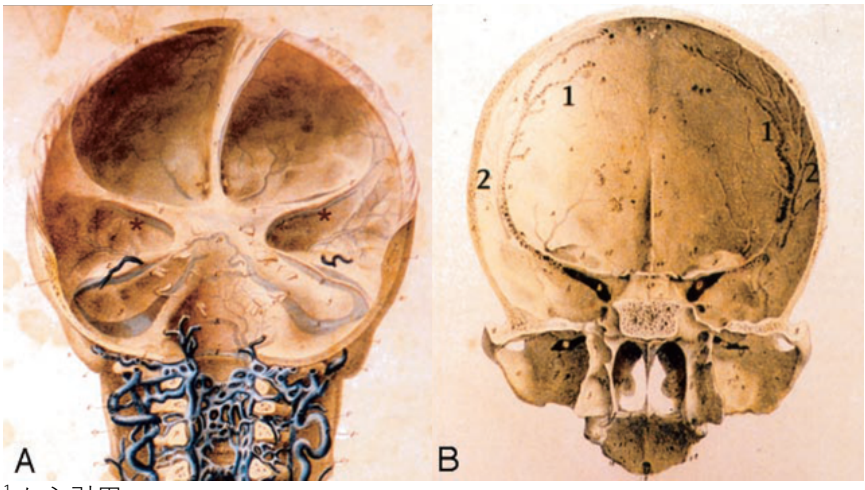

Figure 2

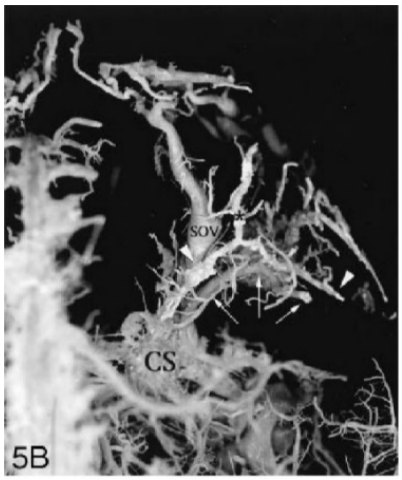

[1]から引用

Figure 1: Breschet's atlas (courtesy of Mme. B. Molitor, Section Histoire de la Médecine, Bibliotèque Inter Universitaire de Mèdecine, Paris, France).

A, Posterior view of the three cranial fossae. The sphenoid portion of the sphenoparietal sinus (the sinus of the lesser sphenoid wing) (brown asterisk).

B, Posterior view of the anterior and middle cranial fossae, in which the dura mater has been removed. The parietal portion of the sphenoparietal sinus (1). The anterior branch of the middle meningeal veins (2).

Figure 2: Superior view of the right side of a corrosion cast in the region of the right lesser sphenoid wing, the sinus of the lesser sphenoid wing (white arrowheads), the diploic vein of the orbital roof (asterisk; the anterior portion of this vein is not filled), and the superficial middle cerebral vein (arrows) draining into a lateral wall of a cavernous sinus (not seen).

Lesser sphenoid wing 部に限局する硬膜・板間静脈の流出静脈洞としての“sinus of the lesser sphenoid wing”

Wolf らは，“sphenoparietal sinus”が SMCV の流出静脈洞であるということだけでなく，この静脈洞に SMCV が合流するのが pterion の位置であることから，“sphenoparietal sinus”というよりは“sinus of the lesser sphenoid wing ”と呼ぶほうが適切だと提唱した[2]．この静脈洞には，SMCV 以外に uncal vein や稀ながら basal vein も流出することがあるとしており，これらの特徴からも Wolf らが意図する“sinus of the lesser sphenoid wing”は，硬膜・板間静脈の流出静脈洞ではなく，脳静脈の流出静脈洞をしめしていると考えられる.

ところが，2004 年の San Millán Ruíz らの corrosion cast および cadaver dissection による解剖学的検討[1]では，古典的“sphenoparietal sinus”すなわち sinus of Breschet のうち，middle meningeal vein (MMV) の前枝からなる parietal portion を除く sphenoid portion（＝lesser sphenoid wing 部）に限局した静脈洞を“sinus of the lesser sphenoid wing”と表現している．彼らの研究では，まず“sinus of Breschet”と同義語として認識されている古典的“sphenoparietal sinus“は，硬膜静脈の連続である parietal portion と，lesser

sphenoid wing にそった sphenoid portion の硬膜静脈洞（つまり彼らの意図する“sinus of the lesser sphenoid wing”）の独立したふたつの硬膜静脈構造からなり，連絡はあるものの一連の静脈洞ととらえるのは誤りとしている．この“sinus of the lesser sphenoid wing”は，外側で MMV 前枝と連絡をもち，内側では superior ophthalmic vein (SOV) を乗り越えて CS の最も前上方に流出する．また，superior orbital foramen (SOF) を通り SOV へ流出する眼窩上壁の板間静脈や，pterygoid plexus へ流出する great sphenoid wing の板間静脈，前外側方向に走行する ophthalmomeningeal vein (of Hyrtl) から血流をうける（Figure 2）．“Sinus of the lesser sphenoid wing”は lesser sphenoid wing 部に限局した硬膜・板間静脈の流出静脈洞であることが強調され，発生起源の異なる脳静脈である SMCV は隣接することはあっても分離され，合流することはないとしている[1]．これは，Wolf らの提唱した“sinus of the lesser sphenoid wing”とは異なる概念であり，異なる静脈構造をさしていることを示唆する．

Lesser sphenoid wing 部の静脈洞の概念の変遷とその名称にともなう混乱

Lesser sphenoid wing 部では，硬膜・板間静脈の流出静脈洞と脳静脈である SMCV の流出路の二系統の静脈路が隣接して存在しているが，これらの区別が不明確なまま，前者のみを指す場合も，SMCV が主体となった静脈構造をさす場合も，同一の名称である“sphenoparietal sinus”と呼びつづけていることで混乱が生じている．上述の San Millán Ruíz らの報告以降，上記の二系統の静脈を異なる静脈構造として区別し，“sinus of the lesser sphenoid wing”という名称は，lesser sphenoid wing 部の硬膜・板間静脈の流出静脈洞をさす用語として引用されることが多くなっている．しかし，この名称もはじめて提唱した Wolf らの概念では，SMCV の流出路としての“sphenoparietal sinus”の一部をさしているため，結局それと混同されていることがあることにも注意を要する．

本稿では，lesser sphenoid wing 部に限局した硬膜・板間静脈の流出静脈洞を“sinus of the lesser sphenoid wing”とする．

SMCV の流出路の分類

“Sphenoparietal sinus”にまつわる混乱は SMCV の流出路の分類にも影響がおよぶ．

先述の Wolf らの脳血管撮影検査の検討では，SMCV の多くは“sphenoparietal sinus”を介して CS に流出するとしているが，CS に至る前に中頭蓋底にそって SPS へ合流するものや，emissary vein を介して pterygoid plexus へ流出するものがあるとしている．また，中頭蓋窩にみられる静脈洞が，“ophthalmopetrosal sinus of Hyrtl”や“ophthalmomeningeal vein”，“middle fossa accessory vein of Verga”，“lateral wing of the cavernous sinus”，“paracavenous sinus”，または単純に“middle meningeal vein”などとさまざまな名称でよばれることに対して，emissary vein を介して pterygoid plexus へ流出するものは総称して“paracavernous sinus”とすることを提唱した[2]．また，Hacker らの 4 つの分類[4] (1974) (1) 直接 CS に流出する“sphenoparietal sinus”に流入するもの，2) lesser wing にそって走行したのち，下方へと向かい great sphenoid wing を横切りながら中頭蓋底の静脈（sphenobasal vein）と合流して pterygoid plexus へ流出するもの，3) 側頭葉の外側下方にむかい，foramen ovale (FO) 外側の中頭蓋底にそって走行し，transverse sinus へ流出するもの（sphenopetrosal vein），4) SMCV が未発達で，vein of Troland または Labbé に流出するもの）は多くの neurosurgical anatomy の文献で引用されている．2）の ”sphenobasal vein”は Wolf らの

“paracavernous sinus” に相当する.

Figure 3:

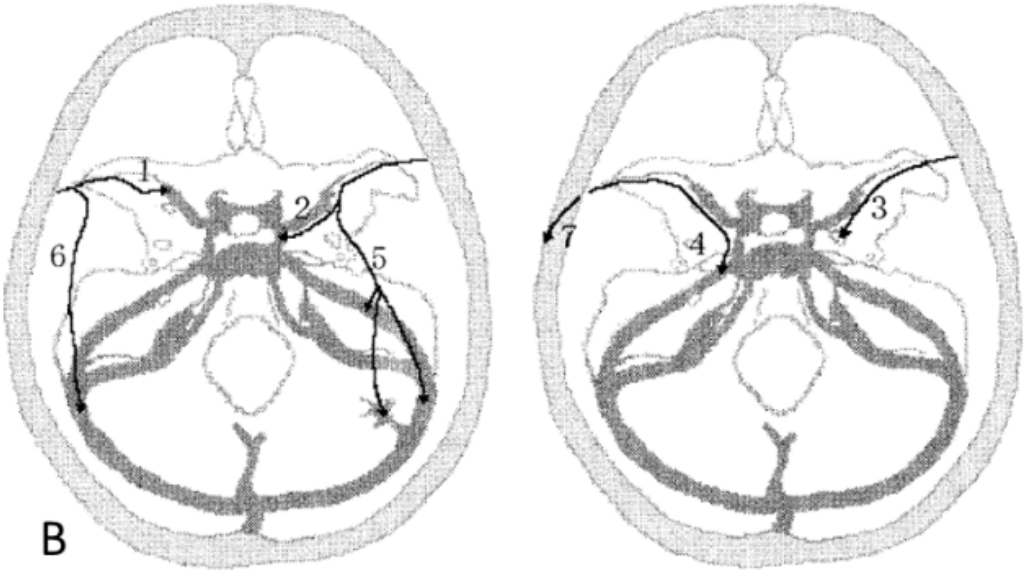

[5] から引用. Classification of the superficial sylvian venous drainage pathways.
1, Sphenoparietal type.
2, Cavernous type.
3, Emissary type.
4, Superior petrosal type.
5, Basal type.
6, Squamosal type.
7, Undeveloped type

その後，SMCV が “sinus of the lesser sphenoid wing = sphenoparietal sinus” に合流することはないとする [1]San Millán Ruíz らは，SMCV の流出路をその走行位置によって，1）外側方向へ中頭蓋窩を走行して “paracavernous sinus” を介するものを lateral position（FO の外側を走行），2）CS の外側壁にかこまれた “laterocavernous sinus” を介するものを intermedial posion（FO の内側を走行），3）CS の前上方に直接流入するものを medial position として，3 タイプに分類した(1999, 2000) [10,11]. “Paracavernous sinus” と “laterocavernous sinus” からは SPS，pterygoid plexus，CS へのいずれかまたは複数の流出路がみられると報告している．したがって，彼らのさす “paracavernous sinus” は，Wolf らの定義する”paracavernous sinus とは微妙に異なり，また，Hacker らの分類での “sphenopetrosal sinus” または “sphenobasal sinus”に相当する.

Suzuki らの 3DCT angiography をもとにした解剖学的検討（2000）[5] では，SMCV が，CS と直接または “sphenoparietal sinus” を介して連絡があるもののほか，SMCV の走行部位にくわえて，その流出先が中頭蓋底の静脈洞を介した emissary vein か，直接 SPS または TS に流出するかをさらに区別して分類している [5] (Figure 3).

このように “sphenoparietal sinus” 以外にも，それぞれの静脈洞の定義や概念の違いから，解剖学的分布の異なる静脈洞を同じ名称でよんだり, 同じ血管構造を異なった名称でよぶことが混在し [5], さまざまな SMCV の流出路の分類がなされている.

Lesser sphenoid wing 近傍の静脈発生

“Sphenoparietal sinus” や SMCV の流出路の分類の混乱の理解のため，関連する静脈の発生過程をふりかえる．

CS と SMCV の発生

Padget の human embryo の報告[12]によると, 発生初期には, 原始脳静脈路である anterior, middle, posterior dural plexus の 3 本の stem が流入する primary head sinus が脳静脈還流の本幹となっているが，鰓弓が分化して三叉神経節や耳包が発達するにつれて退縮し，かわりに middle および posterior dural plexus から primitive tansverse sinus と sigmoid sinus が形成される．胎生 6 週（Stage 3，ＸVI, CRL 8-11mm）になると，終脳と間脳が発達するとともに，anterior dural plexus の前方から大脳半球を取り囲む primitive marginal sinus が出現し, ここから外側に telencephalic vein が分枝する. Telencephalic vein から SMCV が形成され, その本幹は primitve tentorial sinus となる．胎生 8 週（Stage 6，ＸＸＩ, CRL 22-24mm)には，primitive marginal sinus と primitive tentorial sinus が大脳半球の増大とともに尾側へ伸展する．Primitive marginal sinus は superior saggital sinus を形成しながら尾側では primitive transverse sinus の内側縁に連続するようになる．一方，SMCV が流出する primitive tentorial sinus は, sigmoid sinus の後方に偏位した primitive transverse sinus に連続するようになる．Tentorium 前端は cartilaginous anterior clinoid に付着していることから primitive tentorial sinus は lesser sphenoid wing の edge から中頭蓋底にそって tentorium へ向かうことになる[13].

胎生 8 週以降（Stage 7, CRL 40mm）になると primitve CS は，middle dural plexus からなる prootic sinus の内側枝と primary head sinus の遺残である inferior petrosal sinus (IPS）が連続する静脈叢構造で形成される．Anterior dural plexus から形成されていた primitive supraorbital vein は，anterior dural plexus の stem の退縮とともに prootic sinus 内側枝に連続し，さらに primitive maxillary vein と吻合して将来の SOV となり，primitive CS と IPS と吻合する（Figure 4）．したがって将来の CS 内側部となる primitive CS は prootic sinus 内側枝由来の静脈叢が主体で，前方に連続する SOV と後方に連続する IPS から形成される．

primitive CS の外側から中頭蓋窩の静脈構造は，prootic sinus の内側枝と外側枝が発達・伸展して形成される．Prootic sinus は FO の位置で内側枝，外側枝に分岐し，内側枝は SOF，foramen rotundum (FR)，Hyrtl’s canal (lacrimal cancal)，FO の前内側を形成する軟骨性頭蓋の硬膜・板間静脈系を，外側枝は FO の外側である膜性頭蓋の硬膜・板間静脈系を還流しており[12,14]，これらは将来の骨膜硬膜側に位置し，emissary vein を形成する．

Prootic sinus の内側枝由来の lateral wing of the cavernous sinus (LWCS）は，V3 神経の下方を伸展し，FO 周囲の静脈洞に至り，emissary vein へ連続する．骨化していなければ sphenoid foramen (of Vesalius）や foramen spinosum からも流出する．Prootic sinus の外側枝に由来する middle meningeal sinus (MMS）は，出生前は sigmoid 部で petrosquamous sinus に流出しているが，出生後，前頭側頭骨を介して sagital sinus へ流出するほか，FO の emissary vein にも流出する．Petrosquamous sinus は，硬膜や頭蓋骨からの静脈還流をうけ，最終的には板間静脈となる．また，眼窩の静脈と MMS が Hyrtl’s canal を介して ophthalmomeningeal sinus (vein）を形成することがある[12]．このように，prootic sinus 内側枝と外側枝は発達とともに，FO または Hyrtl’s canal 近傍で互いに吻合を形成する（Figure 4).

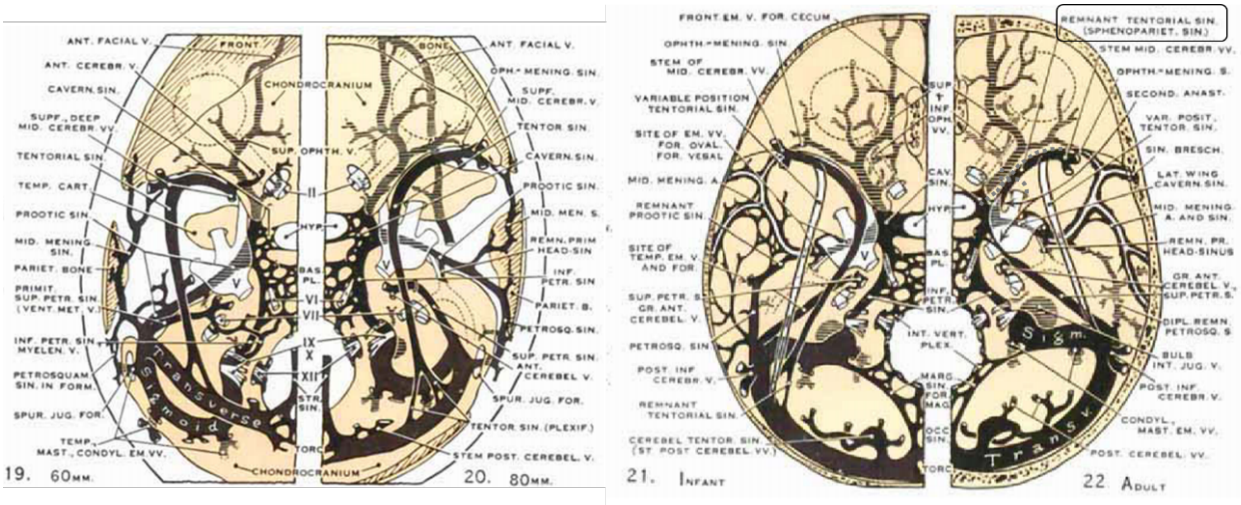

Figure 4: [12] から引用. Prenatal and postnatal venous drainage near the base of viewed from above Additional dot line to the original figure describes where the sinus of the lesser sphenoid wing is expected be exist. The original figures do not describe the sinus.

出生後に primitive CS と，SMCV の流出路となる primitive tentorial sinus および小脳や脳幹の流出静脈（great anterior cerebellar vein）の流出路となる ventral metencephalic vein から形成された SPS とが，それぞれ吻合する secondary anastmoses が生じるとされる．Lesser sphenoid wing の edge に連続している primitive tentorial sinus は，ophtalmic nerve の下方で primitive CS の前方と吻合し，SPS はその前端部と primitive CS が V 神経の背側で吻合する．Primitive tentorial sinus は脳静脈の流出路であることから頭蓋底部では，当然ながら硬膜の最も内側つまり固有硬膜側に位置するため，secondary anastomoses が完成すると，CS の外側部（外側壁） の一部を構成することになる [12,14] (Figure 5, 6)．ところが，primitive CS と primitive tenotrial sinus が隣接していてもこの secondary anastomoses が部分的で静脈叢構造となったり，未発達であることもある．この場合，primitive tentorial sinus は，CS の外側壁を構成する 2 層の dural layer (outer layer = 固 有硬膜, inner layer: III，IV，V 脳神経の neruve sheath をつなぐ inner reticular layer[15]) の 間に venous space として遺残する（Figure 6)．これが San Millán Ruíz らの解剖学的および放射線学的観察により，提唱された ”laterocavernous sinus” という概念である [10,11]．”Laterocavernous sinus” が，primitive CS または LWCS と部分的に吻合をもつと，CS や中頭蓋底の emissary vein にも流出し，吻合がなければ直接 SPS や TS に流出することになる．Primitive tentorial sinus が primitive CS と隣接せず，さらに外側を走行した場合，primitive tentorial sinus は中頭蓋窩外側に発達・進展した prootic sinus 由来の静脈洞と吻合をもつことになる．Secondary anastomoses とは一般的には primitive tentorial sinus または SPS と primitive CS とが吻合することをさすが，primitive tentorial sinus と prootic sinus 由来の静脈洞が吻合することの総称とも解釈できる．

Figure 5: Topographic relation between primitive tentorial sinus (PTS) and prootic sinus (PS) in the coronal view. Position of PTS according to the classification of SMCV by San Millán Ruíz et al[10,11]. Long tidunal venous axias in the CS according to the concept of Mitsuhashi[16].

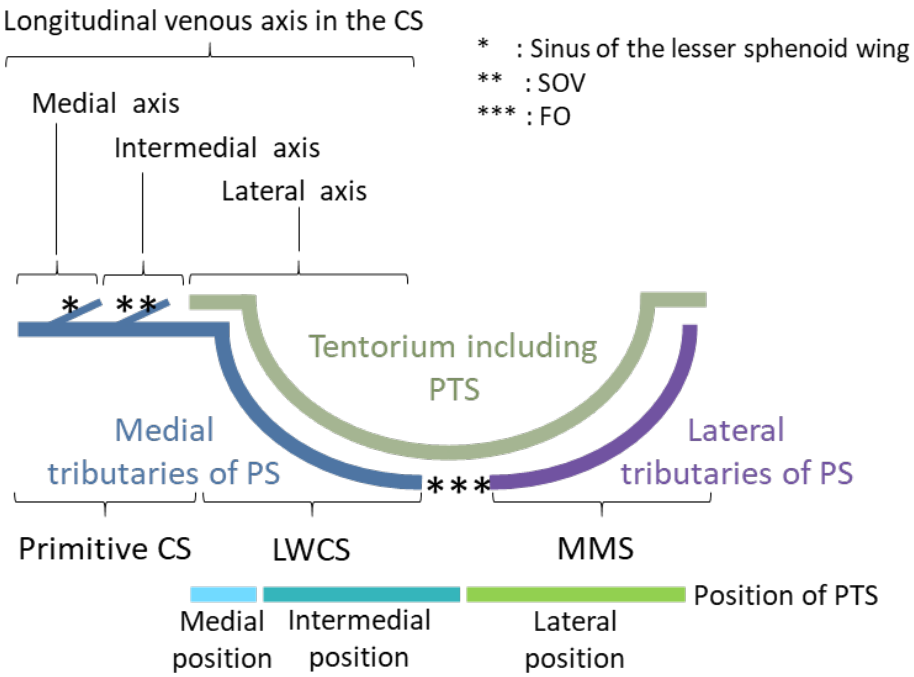

Figure 6: [15] から引用

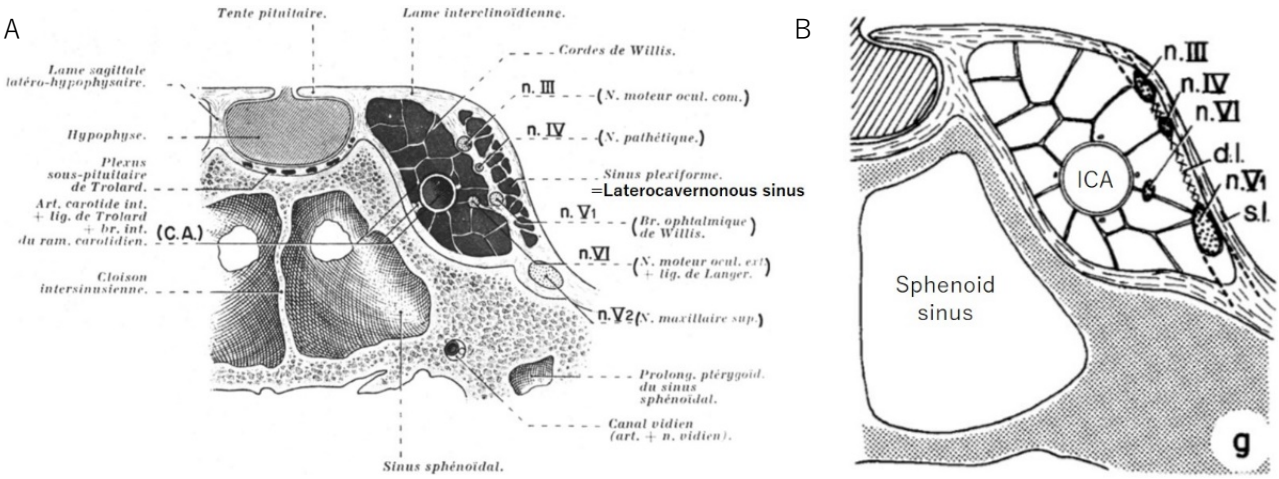

A: Paturet et al (1958) consider the medial (inner) layer of the lateral wall as a septum containing the nerves III, IV, V1, and V2, which separates the CS cavity into two compartments filled with venous blood. San Millán Ruíz proposed to name the superficial venous component the laterocavernous sinus. B: Observations by Umansky et al. The lateral wall is composed of two layers without a superficial venous compartment: a superficial (s.l.) dural layer and a deep layer (d.l.) formed by the sheaths of nerves III, IV, and V1, with a reticular membrane between these sheaths.

この中頭蓋窩の静脈洞は Wolf の提唱した“paracavernous sinus”に相当し，secondary anastomoses が生じると，primitive tentorial sinus は bridging vein を形成し，prootic sinus 由来の静脈洞は emissary vein を形成する．Secondary anastomoses が発達しなければ，SMCV は SPS や TS に直接流出する形態となる．このように，SMCV の流出路は，primitive tentorial sinus の走行位置（静脈洞への流出部位）と，secondary anastomoses や prootic sinus 由来の静脈洞の中頭蓋窩での発達・進展・吻合の程度（介在静脈洞からの流出路）によって規定され, その組み合わせで variation が多岐にわたる. 先述したように 過去にさまざまな SMCV

の分類がなされているが，発生学的観点から SMCV の起源である primitive tentorial sinus の走行位置に焦点をあてて，SMCV の分類をおこなったのが，San Millán Ruíz らの分類といえる（Figure 5, 7).

"Sphenoparietal sinus"と"sinus of the lesser sphenoid wing"の発生

Padget らの報告でも，"sphenoparietal sinus"は明確に同定されおらず，その発生過程の記載には不明確さがある[12]．Padget らは，「CS と primitive tentorial sinus の secondary anastomoses は"sphenoparietal sinus"の下端でおこる」, と記述しており, また, adult の figure で，"remnant tentorial sinus (sphenoparietal sinus)"と表記している[12]（Figure 4）ことから，"sphenoparietal sinus"は primitive tentorial sinus の遺残としてとらえられることがある．SMCV が"sphenoparietal sinus"の流出路となることの根拠として，しばしば引用されている[7–9]．一方で，「"sphenoparietal sinus"を primitive tentorial sinus の遺残と混同されるが，prootic sinus 由来の静脈洞で，正確にはこの静脈洞が primitive tentorial sinus と secondary anastomoses を形成し，CS に進展していれば，"sphenoparietal sinus"と呼ぶ」，とも記載している．その由来は，将来 MMV 前枝となる anteroparietal meningeal sinus としているが，これは prootic sinus 外側枝を起源としており，"sinus of Breschet"のうち膜性頭蓋である parietal portion の起源といえるが，CS に連続する sphenoid portion の硬膜・板間静脈の流出静脈洞（= sinus of the lesser sphenoid wing）の起源としては矛盾する．Sinus of the lesser sphenoid wing は，存在部位とその分枝静脈から考察するに，軟骨性頭蓋領域の静脈洞であり，ＣＳの内側上方に流出することから[1]，その由来は prootic sinus 内側枝と考えられる[16] (Figure 4, 5).

SMCV の流出静脈洞としての"sphenoparietal sinus"の実態

Sius of the lesser sphenoid wing は，先述のとおり San Millán Ruíz らの解剖学的検討によりその存在がしめされたが，脳血管撮影検査ではほとんど描出されない．また，描出される場合も，実際には解剖学的には分離していても隣接する SMCV と合流・吻合していると判断されやすく[1]，このことで，これらが区別されず，"sphenoparietal sinus"の概念に混乱をまねいてきた．特に CS の直前では，SMCV が内側を走行するほど，sinus of the leser sphenoid wing に隣接するため，これらが合流していると判断されやすくなる．SMCV の流出路として の"sphenoparietal sinus"は，これらの二系統の静脈が合流して CS へ向かう静脈構造ととらえられているため, San Millán Ruíz らの SMCV の流出路の分類をもとにすると, "sphenoparietal sinus"は，SMCV が medial position に位置する場合は，二系統の静脈系が最も隣接する CS 近傍，あるいは CS 上壁そのものに相当する（Figure 7, B)．また，SMCV が intermedial postion に位置する場合は，"laterocavernous sinus"の前方部分に相当するといえる（Figure 7, C)．上述のとおり SMCV の流出静脈洞としての"sphenoparietal sinus"は，その発生起源が primitive tentorial sinus の遺残であると推定されており，これは"laterocavernous sinus"の発生起源と同等であることからも，これらが同一の静脈構造を示していることが説明できる．

Figure 7: Schematic represenatation of the drainage pathways of SMCV by San Millán Ruíz et al with secondary anastomoses between the primitive tentorial sinus and the dural sinuses and veins which derive from the prootic sinus and the location where the "sphenoparietal sinus" , the SMCV enters, is believed to exist.

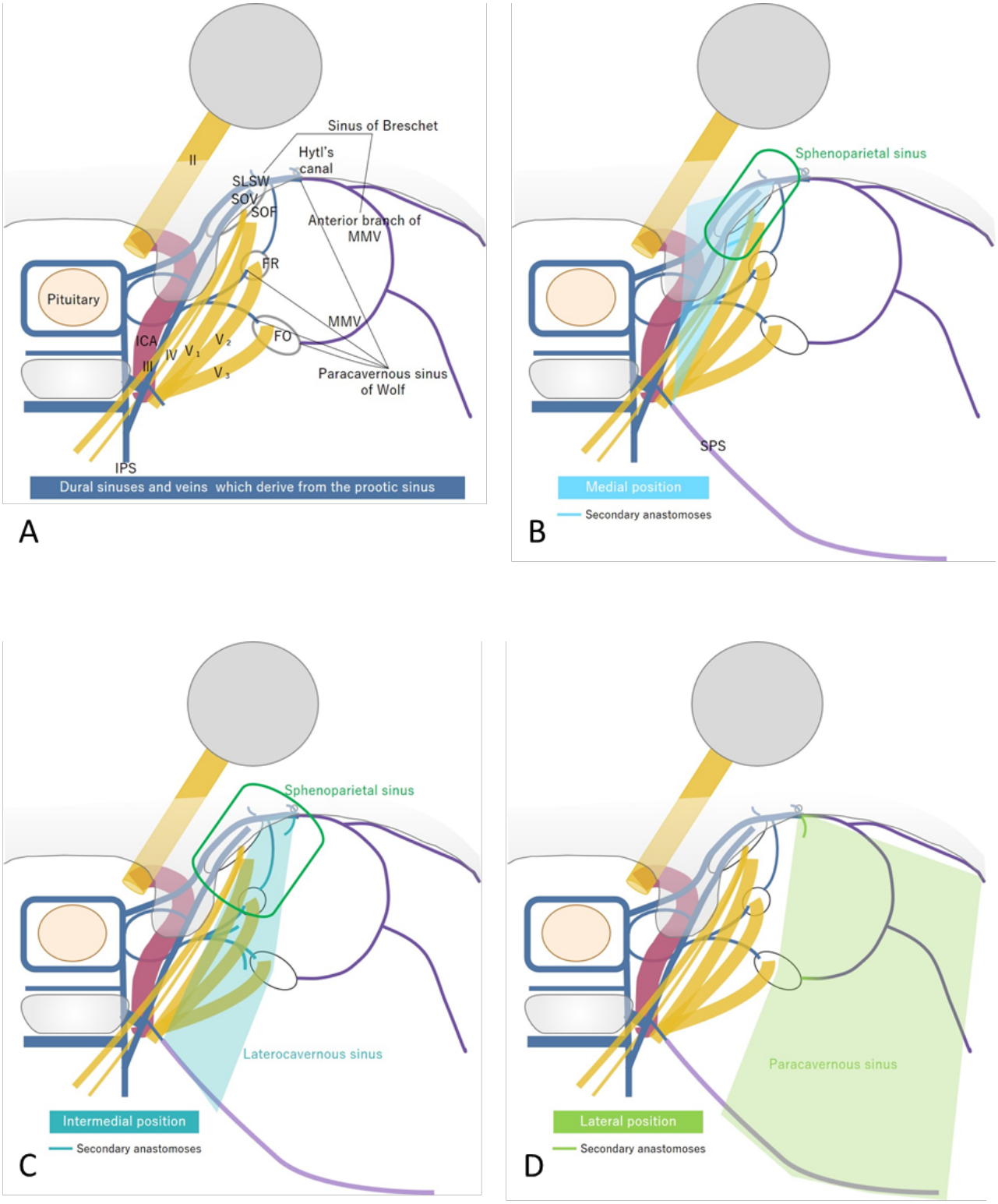

まとめ

Lesser sphenoid wing 部では，隣接した硬膜・板間静脈の流出静脈洞と脳静脈の流出路の二系統の静脈が

存在しているが，これらの静脈系は隣接しており，画像上で分離することが困難であるという特徴がある．これまでの解剖学的検討の結果，その定義が変遷し，異なる静脈構造をさしているにもかかわらず，“sphenoparietal sinus”と同じ名称でよびつづけていることで，混乱をまねいている．定義が一定せず，また，定義によってはその存在や発生過程が不明確である“sphenoparietal sinus”という名称をつかうことは避けたほうがよいかもしれない．

Lesser sphenoid wing 部の dural arteriovenous fistula（DAVF）の診断

Lesser sphenoid wing 部の DAVF の診断においても，隣接する二系統の静脈系に留意する必要がある．Lesser shenoid wing 部の DAVF は，San Millán Ruíz らがその存在を明らかにした prootic sinus 由来の 硬膜・板間静脈洞の流出静脈洞である“sinus of the lesser sphenoid wing”に流出する DAVF と，primitive tentorial sinus に由来する脳静脈に直接流出する DAVF に分類される [1,17,18]．前者は，その発生起源が共通する CS-DAVF の臨床症状や流出静脈路と類似し，Tanaka の分類 [19] では，ventral endochondral (VE) group あるいは，paraxial mesoderm origin に相当する．後者は，脳静脈が直接の流出路となり，出血リスクの高い，falco-tentorial spinal (FT) group あるいは，neural crest origin に相当する．胎生期の tentorium が将来 lesser sphenoid wing となる cartilaginous anterior clinoid に付着している部位に相当するため，その発生起源にも矛盾はない．また，CS 前端部のすぐ外側で直接 SMCV へ流出するものと，Hytl’s canal または SOF 近傍で形成された bridging vein を介して脳静脈へ流出するもの [20,21] もみられ，これらは深部脳静脈へ逆流することも多い（Figure 8）．流出静脈に varix が形成されやすいことも特徴である [18]．脳静脈へ直接流出する DAVF は，SMCV（もしくは，その分枝の superficial cortical vein）と固有硬膜の付着部に発生すると報告されているが，正確には，“sinus of the lesser sphenoid wing” の分枝と bridging vein の移行部に発生する DAVF と考えられ，一見 SMCV に直接流出しているように見える病変も，流出静脈の拡張で不明瞭となっているが，実際は bridging vein を介していると考えられる．

Figure 8:

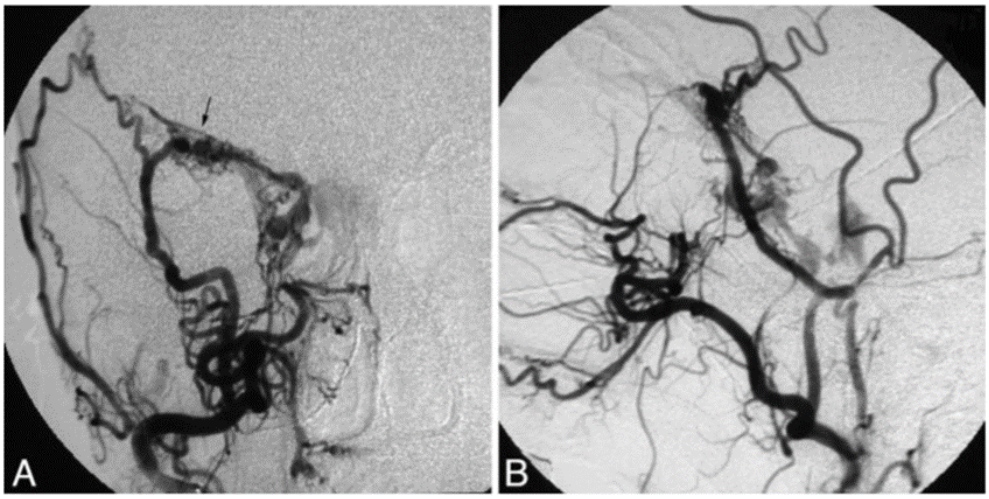

[22] から引用.
DAVF of the SLSW.
AVF along the lesser sphenoid wing (LSW) (arrow)is primarily fed by the right MMA and draining into the right CS, bilateral IPS, and the right SOV.
A, Anteroposterior (AP) view of the right ECA angiogram. B, Lateral view of the right ECA angiogram.

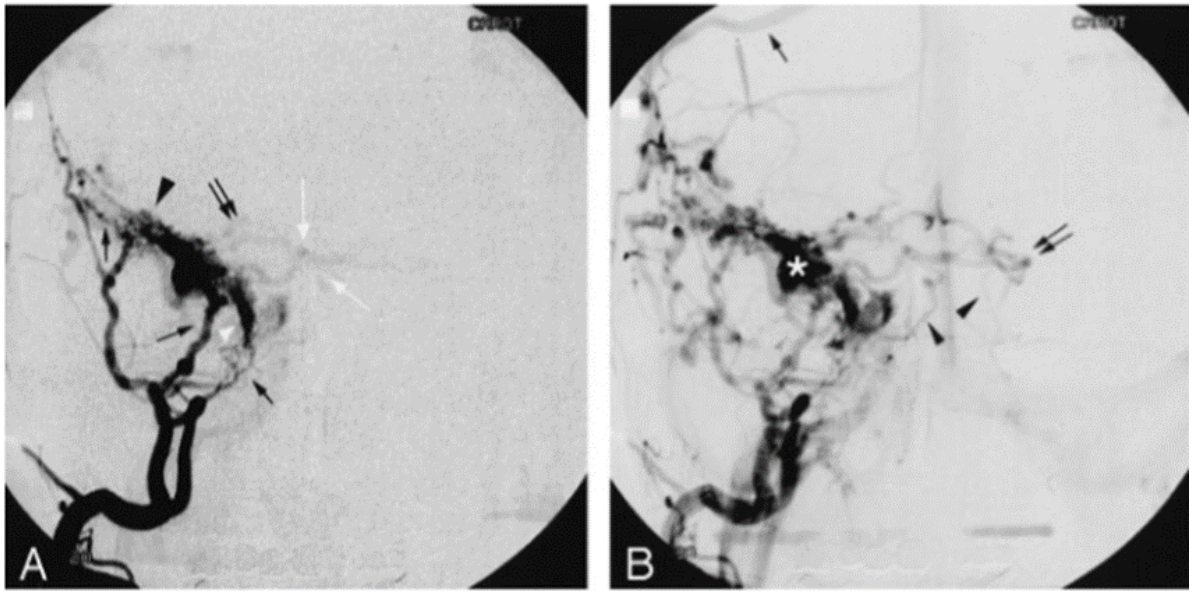

[1] から引用. DAVF of the SMCV under the LSW.
A, Early filling of the right ECA angiogram in the AP view. A dilated SMCV (black arrowhead) is fed by the right MMA (black arrows). The SMCV drains into a laterocavernous sinus (white arrowhead), which is also directly involved in the AVF and is fed by the right MMA. There are early anterograde filling of the CS and retrograde filling into the right basal vein Rosenthal (BVR) (white arrows) and the right peduncular vein, through the right deep MCV (DMCV). B, The right ECA angiogram in the venous phase. There are retrograde filling of the right superficial cortical veins (black arrow) via the right SMCV and the left BVR (black double arrow) via the peduncular veins, which drains infratentorially (black arrowheads). The saccular dilatation of the SMCV is clearly visible (asterisk).

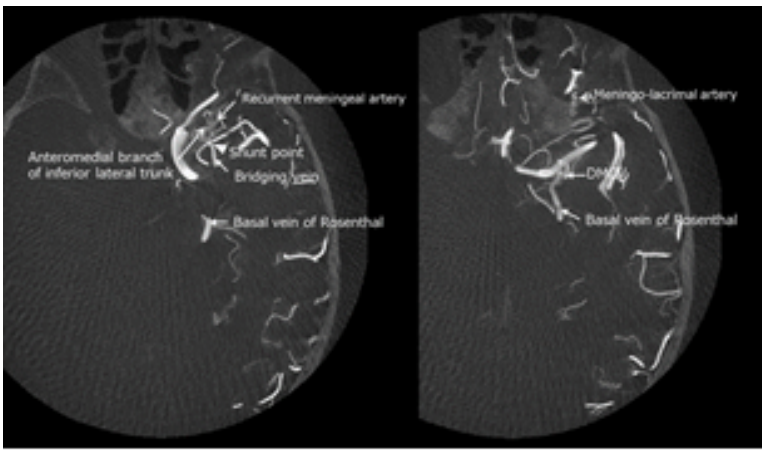

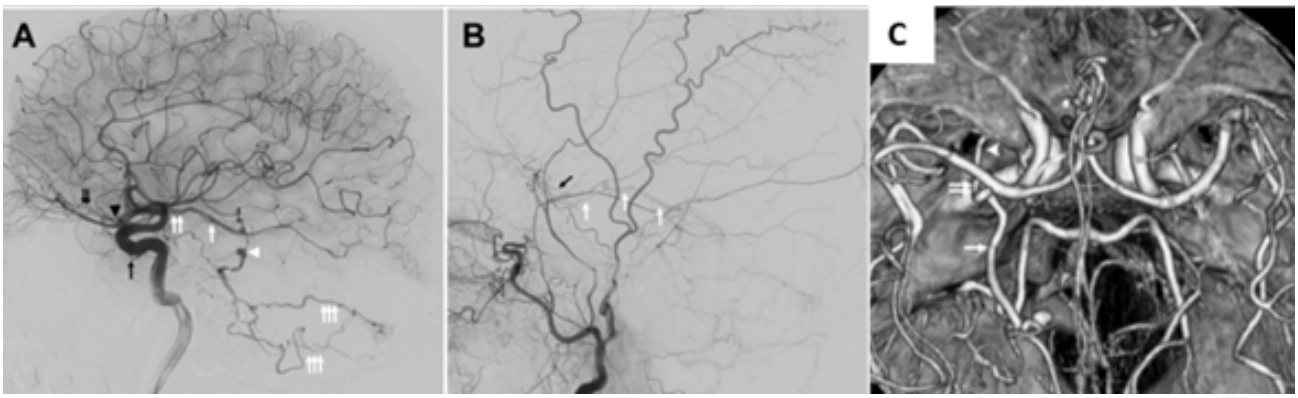

自験例（[20]）: DAVF of bridging vein under the LSW.
A: Left ICA angiogram (lateral view, capillary phase) reveals DAVF of the LSW (black arrowhead) fed by the inferolateral trunk (black arrow) and the meningo-lacrimal artery (double black arrow). The fistula drains solely into the BVR (white arrow) via the DMCV (double white arrow), which drains into the lateral mesencepharic vein with a varix (white arrowhead), and finally flowed into the inferior hemispheric veins of the cerebellum (triple white arrows). B: Left ECA angiogram (lateral view, capillary phase) reveals DAVF fed by the recurrent meningeal artery of MMA (black arrow), and drains into the BVR (white arrow) via the DCMV (double white arrow). C: 3DCT angiography (axial view) demonstrates enlargement of the bridging vein under the lesser sphenoid wing (white arrowhead), the DMCV (double white arrow) and the BVR (white arrow).

References

1. San Millán Ruíz, D., Fasel, J. H. D., Rüfenacht, D. A. & Gailloud, P. The Sphenoparietal Sinus of Breschet: Does It Exist? An Anatomic Study. *Am. J. Neuroradiol.* (2004).
2. WOLF, B. S., HUANG, Y. P. & NEWMAN, C. M. The superficial sylvian venous drainage system. *Am. J. Roentgenol. Radium Ther. Nucl. Med.* (1963).
3. Oka, K., Rhoton, A. L., Barry, M. & Rodriguez, R. Microsurgical anatomy of the superficial veins of the cerebrum. *Neurosurgery* (1985) doi:10.1227/00006123-198511000-00003.
4. Hacker. Hans. Superficial supratentorial veins and dural sinuses. in *Radiology of the Skull and Brain. Vol 2. Book 3.* (eds. Newton, T. H. & Potts, D. G.) 1851–1877 (The C. V. Mosby Company, 1974).
5. Suzuki, Y. & Matsumoto, K. Variations of the superficial middle cerebral vein: Classification using three-dimensional CT angiography. *Am. J. Neuroradiol.* (2000).
6. Tanoue, S. *et al.* Para-cavernous sinus venous structures: Anatomic variations and pathologic conditions evaluated on fat-suppressed 3D fast gradient-echo MR images. *Am. J. Neuroradiol.* (2006).
7. Tubbs, R. S., Salter, E. G., Wellons, J. C., Blount, J. P. & Oakes, W. J. The sphenoparietal sinus. *Neurosurgery* (2007) doi:10.1227/01.NEU.0000249241.35731.C6.
8. Diamond, M. K. Homology and evolution of the orbitotemporal venous sinuses of humans. *Am. J. Phys. Anthropol.* (1992) doi:10.1002/ajpa.1330880209.
9. Chung, J. I. & Weon, Y. C. Anatomic variations of the superficial middle cerebral vein: Embryologic aspects of the regressed embryonic tentorial sinus. *Interv. Neuroradiol.* (2005) doi:10.1177/159101990501100201.
10. San Millán Ruiz, D. *et al.* Laterocavernous sinus. *Anat. Rec.* (1999) doi:10.1002/(SICI)1097-0185(19990101)254:1<7::AID-AR2>3.0.CO;2-Y.
11. Gailloud, P. *et al.* Angiographic anatomy of the laterocavernous sinus. *Am. J. Neuroradiol.* (2000).
12. Padget, D. H. The cranial venous system in man in reference to development, adult configuration, and relation to the arteries. *Am. J. Anat.* (1956) doi:10.1002/aja.1000980302.
13. Knosp, E., Müller, G. & Perneczky, A. Anatomical remarks on the fetal cavernous sinus and on the veins of the middle cranial fossa. in *The Cavernous Sinus* (1987). doi:10.1007/978-3-7091-6982-7_7.

14. Hakuba, A., Ohata, K., Nakanishi, N., Bae, H. & Branco Soares, S. Developmental anatomy of the cavernous sinus. in *Surgery of the Intracranial Venous System* 26–35 (Springer, 1996).
15. Umansky, F. & Nathan, H. The lateral wall of the cavernous sinus. With special reference to the nerves related to it. *J. Neurosurg.* (1982) doi:10.3171/jns.1982.56.2.0228.
16. Mitsuhashi, Y. *et al.* Dural venous system in the cavernous sinus: A literature review and embryological, functional, and endovascular clinical considerations. *Neurologia Medico-Chirurgica* (2016) doi:10.2176/nmc.ra.2015-0346.
17. Rezende, M. T. S. *et al.* Dural arteriovenous fistula of the lesser sphenoid wing region treated with Onyx: Technical note. *Neuroradiology* (2006) doi:10.1007/s00234-005-0020-9.
18. Kandyba, D. V., Babichev, K. N., Stanishevskiy, A. V., Abramyan, A. A. & Svistov, D. V. Dural arteriovenous fistula in the sphenoid bone lesser wing region: Endovascular adjuvant techniques of treatment and literature review. *Interv. Neuroradiol.* (2018) doi:10.1177/1591019918777233.
19. Tanaka, M. Embryological Consideration of Dural AVFs in Relation to the Neural Crest and the Mesoderm. *Neurointervention* (2019) doi:10.5469/neuroint.2018.01095.
20. Nakajima, H., Ishiguro, T., Terada, A. & Komiyama, M. Dural Arteriovenous Fistula of the Sinus of the Lesser Sphenoid Wing Presenting with Pontine Hemorrhage. *World Neurosurg.* (2017) doi:10.1016/j.wneu.2016.11.139.
21. Watanabe, J., Maruya, J. & Nishimaki, K. Surgical Treatment of a Dural Arteriovenous Fistula in the Sphenoid Wing with a Unique Drainage Pattern through the Basal Vein of Rosenthal. *NMC Case Rep. J.* (2014) doi:10.2176/nmccrj.cr.2014-0400.
22. Shi, Z. S. *et al.* Middle cranial fossa sphenoidal region dural arteriovenous fistulas: Anatomic and treatment considerations. *Am. J. Neuroradiol.* (2013) doi:10.3174/ajnr.A3193.