横静脈洞/S 状静脈洞と周辺の静脈
The transverse/sigmoid sinus and related venous structures

東海大学　脳神経外科
キッティポン　スィーワッタナクン
Kittipong Srivatanakul, Department of Neurosurgery, Tokai University

Keywords: transverse sinus, dural venous channel

Transverse sinus の構造の概要

Transverse sinus は静脈洞公会 (torcular Herophili) から始まり、多くの場合、右 transverse sinus は表在の静脈を受けることが多く、superior sagittal sinus と連続性をもち、左 transverse sinus は straight sinus からの血流を受ける割合が多い。右の transverse sinus は左よりも径が大きい傾向にあり、発達の程度は左が hypoplasia または aplasia になることが右より多い。これは受ける血流量の違いであるとも説明されている [1]。さらに走行する位置は左のより低い位置を走行する。Torcular Herophili 部では左右の transverse sinus の合流部が立体的であることが多く、カテーテル操作する際に十分に認識しておく必要がある。（図１）

Sigmoid sinus は transverse sinus が小脳テントから離れる位置から始まるとされており、下方では頚静脈孔で jugular bulb に移行し、頚静脈孔の後方を通過し、頭蓋外に internal jugular vein として流出する。Transverse sinus からは occipital emissary vein、sigmoid sinus からは mastoid emissary vein および posterior condylar vein が流出路として存在することがある。（図１,２）極端な状態では sigmoid sinus の hypoplasia があり、transverse sinus の静脈血は emissary vein を主な流出路として使用することもある。また occipital sinus が遺残して transverse sinus の代わりに機能することもある。（図４E）

Transverse/ sigmoid sinus は静脈洞としては中枢神経の静脈を受けると同時に骨の静脈も受けるものとされており、diploic vein からの tributaries を受けながら、テント上は後頭側頭葉から、テント下は小脳半球より主に正中に近い位置で血流を受ける。直接の bridging vein から血流を受ける場合と tentorial sinus や後述の dural venous channel を介し、静脈血を受ける場合がある。（図３， ４） Sigmoid sinus は内耳からの静脈還流を受けることがあり、塞栓により内耳障害が発生することが報告されている [2]。

Transverse sinus の内部の septation

Transverse sinus 内に arachnoid granulation または隔壁(septum)を 50%で認めることがある [3]。 隔壁の存在は 30-70%程度存在し、transverse sinus の近位と遠位の順に多い [3,4]。これらの septa により、造影では欠損にみえることがあり、読影の際に注意を要する。 Septum は必ず通常の血管撮影では確認できるわけではなく、著者の経験では正常解剖の venography では確認が困難である。 硬膜動静脈瘻の治療の際にカ

テーテルの誘導に目的とした空間にカテーテルが誘導できなかったり、シャントとの別の空間に誤って塞栓したりするなどの原因になりうる。

Transverse sinus の近傍の dural venous channels

横静脈洞の tributaries はテント上の静脈として側頭後頭葉の還流を受ける Labbe の静脈とその同機能をしている静脈やテント下からは小脳の静脈を直接受けることが多い。しかし、皮質静脈が直接静脈洞に流入せずに静脈洞の付近で硬膜内の venous channel に入ってから静脈洞に流入するものがある。小脳テントに存在するものは tentorial sinus と呼ばれ、よく知られている存在ではある。 極端な状態では basal vein of Rosenthal がテントの自由縁から tentorial sinus になり、transverse sinus に合流する経路もある。(図 3) 円蓋部側の硬膜にも同様の venous channel が存在しているが、見逃されることがある。 この円蓋部側の venous channel をわれわれは supratentorial dural venous channel (SDVC)と呼ぶことにしており、脳血管撮影では 10-26%で観察できると報告している[5]。 この SDVC は Yun Peng Huang らにより、「an unusual superior extension of the dural sinus from the lateral sinus」として最初に報告されている[6]。 Lasjaunias はこの SDVC を accessory epidural sinus と呼んでいた。 今までの観察では transverse sinus へ流入する脳の外側表面の静脈は tentorial sinus および SDVC のいずれに流入することがあるが、脳底部の静脈が SDVC に流入することは観察されたことがなく、tentorial sinus に流入する形態をとる。

SDVC の血管撮影上での特徴としては、硬膜への移行後は形状が扁平になり、側面像よりも正面像では薄い構造として認識される。 さらに、内部にはクモ膜顆粒が確認される症例もあり、静脈洞と類似する性質があることがわかる（図 4A,B,C)。 多くは transverse sinus の 1－2cm の近傍の硬膜に存在するが、走行が長い症例では数センチ以上硬膜内を走行することもある（図 4D,E)。 SDVC が存在する部位は調べた限りでは側頭、後頭部で Labbe が流入する付近に多く、Labbe の流出路として機能しているため、開頭手術の硬膜切開の際でも損傷したいようにする必要がある。 脳血管撮影以外の検査としては Han らの報告では DSA, CTV, MRV の SDVC および tentorial sinus としての bridging vein と transverse への connection の発見率は cadaver と比較してそれぞれ 48,42,34%であった。 このことより、実際の血管撮影の報告よりもこれらの dural channel は高率に存在する可能性がある。

上記の解剖を意識したこの付近のシャントの考えなど

我々の調べでは transverse sinus に流入する SDVC に発生したシャントは著者の調べでは全体のシャントの 4.6%に認められる。興味深いことに全て順行性の流出がなく、皮質静脈への逆流するものである。 この特徴はテントの硬膜動静脈瘻に類似しており、正常の流出路の閉塞のあとにシャントが発生したことが推測される内容である。 SDVC は transverse sinus 付近にのみ存在するわけではなく、上矢状静脈洞にも存在することがある。 読影や治療の際にこれらの静脈の構造を十分に意識する必要がある。 図 5 に SDVC の症例を示す。

図１：　典型的な transverse/sigmoid sinus の形状の症例。
この症例では torcular Herophili の構造は一般的に多いとされる形状としており、右 transverse sinus は主に superficial vein のシステムである上矢状静脈洞の延長として機能し、左は主に straight sinus の還流を担っている。　高さは右 transverse sinus が高くなっている。　クモ膜顆粒が観察されることも少なくなく、この症例では２箇所確認できる（矢印）。　テント上の tributaries は外側からの静脈還流があり（紫）、内側側からは脳底部を走行する静脈群が流入する（青）。　流出路としては internal jugular vein 以外に occipital emissary（矢頭）および mastoid emissary vein（二重矢印）のルートもある。

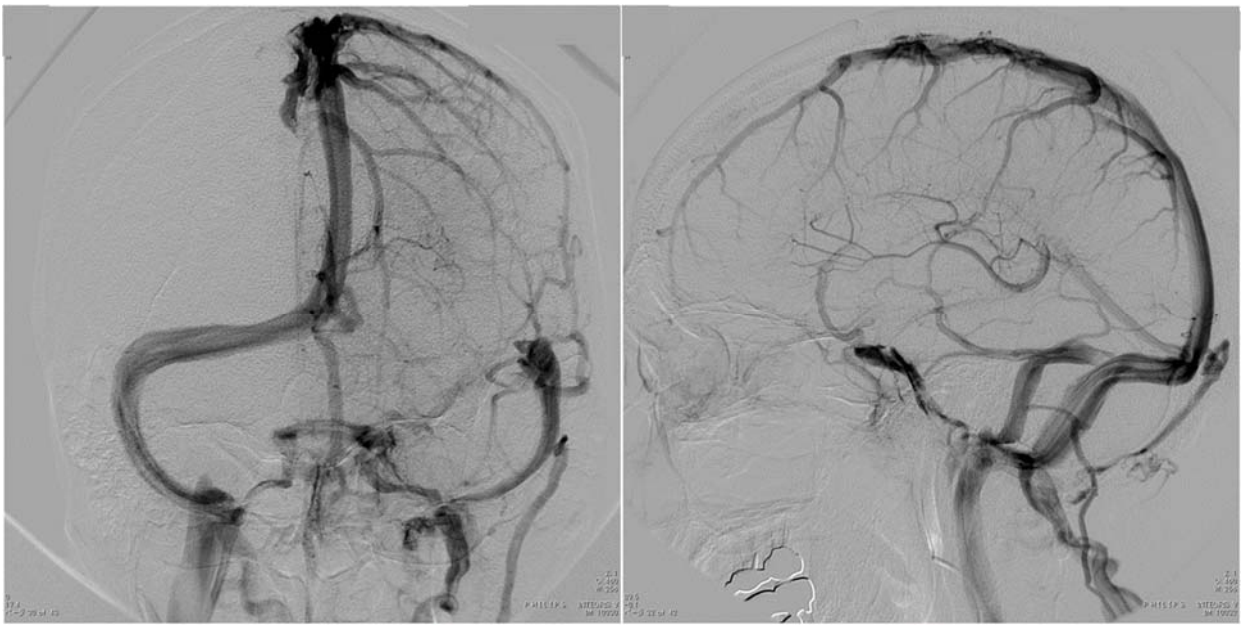

図２：左 transverse sinus の正中側が欠損している症例。左の transverse sinus は左の vein of Labbe から sigmoid sinus にかけての部分が確認されるのみである。Torcular からは occipital emissary vein、sigmoid sinus からは mastoid emissary vein、 jugular bulb からは posterior condylar emissary vein が確認できる。

Kittipong S

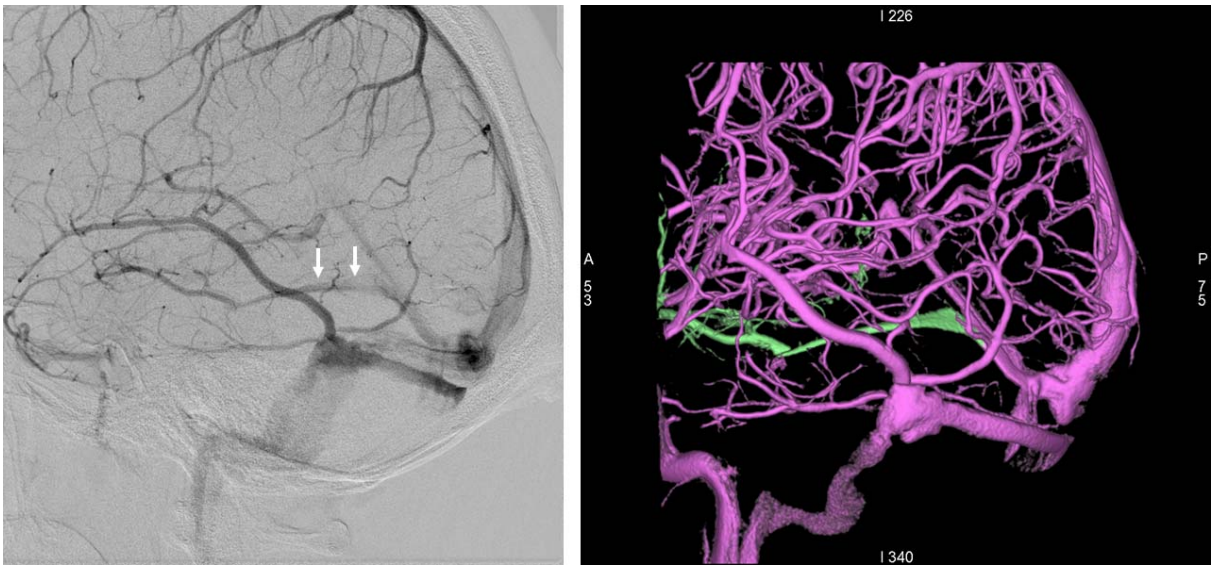

図3 Basal vein of Rosenthal が vein of Galen に流入せず、tentorial sinus を介し straight sinus から transverse sinus に流入する variation。

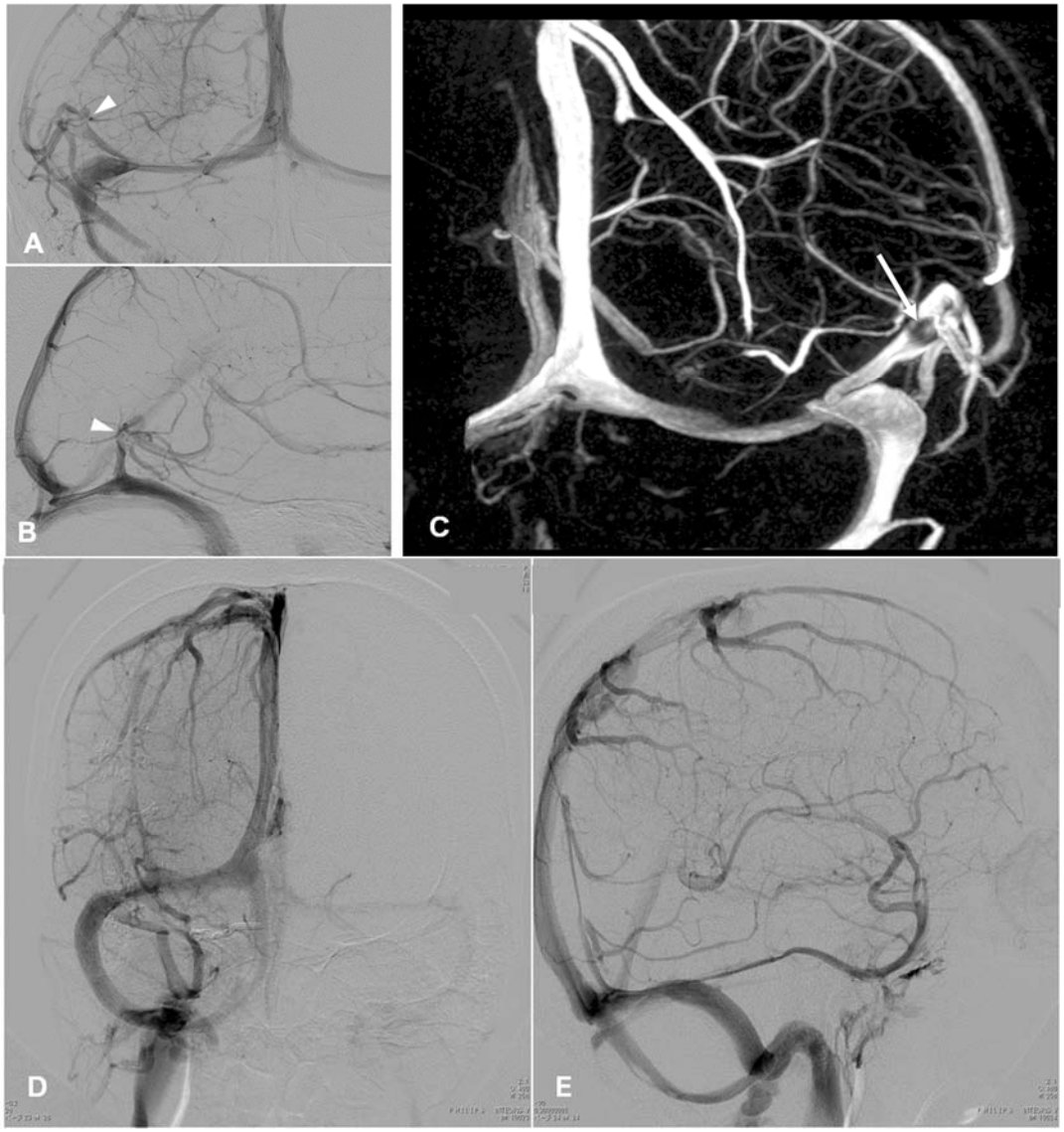

図４：　Supratentorial dural venous channel(SDVC)の例。
A,B,C) Vein of Labbe が transverse sinus に移行する箇所で convexity 側の硬膜に入り（矢頭）、この位置より形状を変えて、側面像では広く、正面像では薄く、扁平な形になる。　この症例では SDVC 内にクモ膜顆粒が確認できる。(矢印)
D,E ）頭頂部から SDVC（矢頭）が始まる症例。　このように長距離硬膜内を走行する症例が存在するため、読影の際に注意を要し、開頭手術などの場合特に注意が必要である。　この症例ではさらに occipital sinus が存在し、さらに superficial middle cerebral vein が superior petrosal sinus を介し、transverse sinus に流入している。

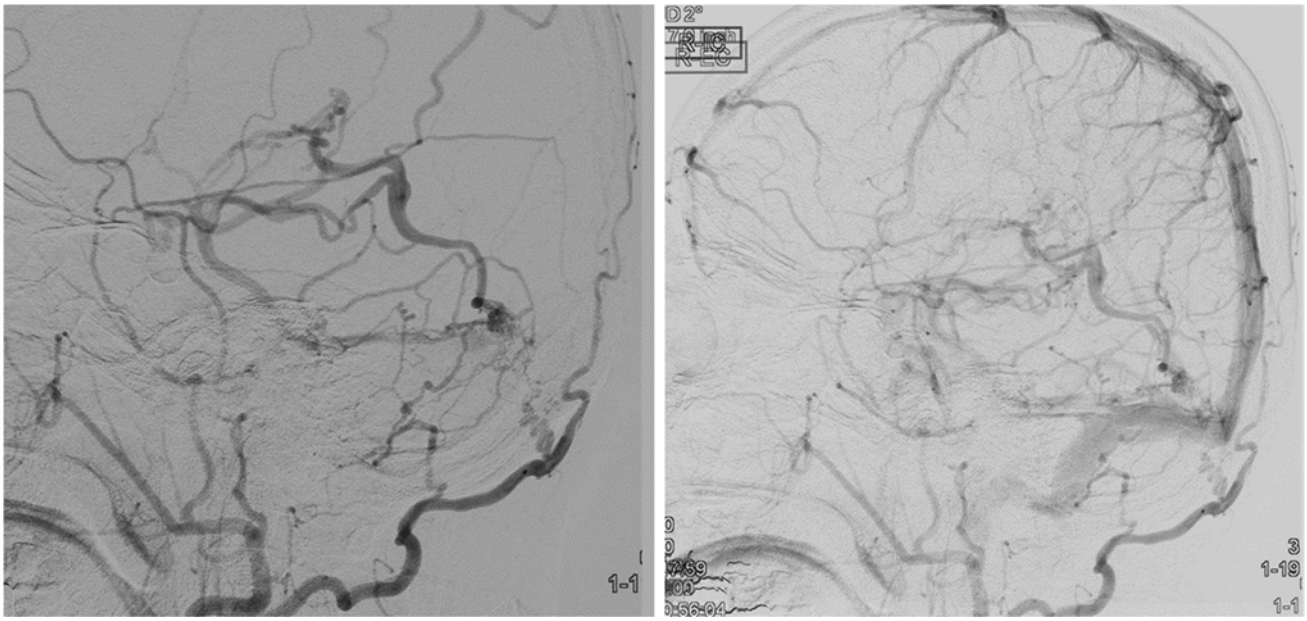

図５：　Supratentorial dural venous channel に発生したシャントの症例。 けいれんで発症した 50 歳代男性。　左の画像ではシャント（矢印）は横静脈洞にある硬膜動静脈瘻に一見みえるが、実際は横静脈洞より円蓋部にあり、同側の横静脈洞は開存し、正常の機能をしている。　右の画像はシャント部（矢印）と横静脈洞の画像をオーバーレイして表示したもので、シャントが transverse sinus に存在しているわけではないことがわかる。　このようなシャントは通常の transverse sinus と区別し、分類されることが望ましい。

References:

1) Tubbs S, Anatomy, Imaging and Surgery of the Intracranial Dural Venous Sinuses, Elsevier, 2019, p.37-46
2) Satoh D, Sasaki T, Yako T et al, A case of Intraosseous Petrous Bone Arteriovenous Fistula Complicated by Transient Worsening of Ipsilateral Hearing Following Transvenous Coil Embolization, JNET, 2021 Article ID cr.2020-0190, [Advance publication] Released April 13, 2021
3) Strydom M.A., Briers N, Bosman M.C. et al, The anatomical basis of venographic filling defects of the transverse sinus. Clin Anat, 2021; 23: 153-159
4) Iwanaga J, Courville E, Anand M.K., et al, Chordae Willisii Within the Transverse sinus: Morphological Study, World Neurosurg, World Neurosurg, 2020 Jul;139:e38-e44.
5) Shapiro M, Srivatanakul K, Raz E et al, Dural venous Channels: Hidden in Plain Sight-Reassessment of an Under-Recognized Entity, Am J Neuroradiol, 2020 Aug;41(8):1434-1440
6) Huang YP, Okudera T, Ohta T, et al. Anatomic Variations of the dural venous sinuses. In: Kapp JP, Schmidek HH, eds. The Cerebral Venous System and Its Disorders. Orlando: Grune & Stratton; 1984: p134